

Angiogene Neoplasien der Tiere - Klinik und Diagnose-

Da die Eizelle der Säugetiere wenig Dotter zur Versorgung des sich entwickelnden Embryos enthält, beginnt die Ausbildung des kardiovaskulären Systems bereits in der 2. Woche noch vor der Bildung der Urwirbel, um die Versorgung des Konzeptus mit Nährstoffen und den Abtransport der Abbauprodukte zu gewährleisten. Um das Allantois-Divertikel herum beginnt die Bildung der Blutgefäße in extraembryonalen Mesoderm des Chorions, im Dottersackstiel und Dottersackwand. Sie differenzieren sich an verschiedenen Stellen des Embryos aus dem Mesenchym. Aus den von Mesoblasten stammenden Angiothelien werden Angiothelröhren. Um die letzteren verdichtet sich das Mesenchym, wodurch sie zu sekundären Gefäßen werden. Durch weitere histogenetische Differenzierungsprozesse entstehen die 3 Schichten der Blutgefäße: Intima, Media und Adventitia. Ebenso wie die Blutgefäße entstehen die Lymphgefäße im Mesenchym aus Gewebsspalten, die von abgeflachten Mesenchymzellen umgeben werden und sich durch weitere Sprossung zu größeren Komplexen entwickeln. Blutgefäße wie auch Lymphgefäße können neoplastisch entarten. Der praktizierende Tierarzt wird vielfach mit kutanen bzw. mukokutanen angiogenen Neoplasien konfrontiert. Grundsätzlich können sie an jeder Schicht der Blutgefäße sowie an jedem beliebigen Teil des Organismus, beispielsweise in Milz, Leber, Magen-Darmwand, Prostata, im Knochen, Hoden/Ovarium, Skrotum, ZNS, am Herzen, Auge oder in den Bulbourethraldrüsen entstehen. Es werden vaskuläre und perivaskuläre Neoplasien unterschieden.

Die **benigne Angiomatose** bzw. das **vaskuläre Hamartom** kommt beim Rind, Schwein, Schaf, Hund und Katze vor. Bei anderen Haustieren stellt sie eine Rarität dar. Im Gegensatz zum Menschen erfährt diese Neoplasie keine spontane Regression.

Hämangiome und **Hämangiosarkome** entspringen neoplastisch entarteten Endothelzellen der Blutgefäße. **Hämangiome** werden vor allem bei Hunden, Katzen, Pferden und gelegentlich bei Boviden und Schweinen beobachtet. Andere Tierarten sind selten betroffen.

Erkrankte Hunde und Katzen sind i.d.R. ausgewachsen. Der Tumor bleibt bei diesen Tierarten vor allem auf Rumpf und Gliedmaßen beschränkt. Bei Pferden werden Hämangiome hingegen besonders bei Jungtieren (< 1 Jahr) beobachtet. Bei Boviden können sie sowohl kongenital als auch im adulten Alter auftreten. Bei Schweinen entwickelt sich diese Neoplasie am Skrotum und im perinealen Raum. **Klinisch** können Hämangiome solitär oder multipel vorkommen und stellen sich als umschriebene, kompressible rot bis schwarze Knötchen dar. Die **Dignität** hängt von der Lokalisation ab. Das kutane **Hämangiom** hat eine gute Prognose. Unbehandelt neigt es jedoch zu Ulzeration und Blutverlusten. An inneren Organen, wie am Herzohr, ist die Prognose **infausta**. **Hämangiosarkome** sind maligne, neoplastisch entartete Endothelzellen und kommen besonders häufig beim erwachsenen Hund, selten bei der Katze vor. Distale Extremitäten und der Thorax sind Prädisloktionsstellen. Weibliche Tiere scheinen besonders prädisponiert zu sein. Die Neoplasie wächst i. d. R. infiltrativ. Die Rezidivrate innerhalb eines Jahres p.o. schwankt zwischen 20-60%. Die Neigung zur Metastasierung ist gering.

Lymphangiome und **Lymphangiosarkome** entspringen neoplastisch entarteten Endothelzellen der Lymphgefäße, sind rar und weisen das gleiche biologische Verhalten wie o.g. Neoplasien auf.

Perivaskuläre Neoplasien umfassen das Hämangioperizytom, den Glomus-Tumor, tendosynovialen Riesenzelltumor und die mesotheliale Tumoren. **Hämangioperizytome** entspringen den Perizyten, die die Blutgefäße umschließen. Sie kommen beim Hund rel. häufig vor, bei anderen Tierarten sind sie rar. Bei der Katze wurden sie noch nie beschrieben. Die endgültige histochemische Klassifizierung steht allerdings noch aus. Klinisch stellt sich die Neoplasie als solitäres, multilobuläres, die Dermis umfassendes, festes bis weiches Knötchen dar. Die Rezidivrate nach Exzision liegt zwischen 30 und 60% innerhalb von 24 Monaten. Die Metastasierungsrate liegt allerdings < 1%.

Glomus-Tumoren entstehen aus den Glomuskörpern: den arteriovenösen Anastomosen. Es sind rare subunguale Neoplasien der Zehen bei Hund, Katze, Pferd. Die Prognose ist in der Regel als gut zu bewerten. Der **tendosynoviale Riesenzelltumor** und der **meso-**

theliale Tumor kommen sehr selten vor und spielen in der Tiermedizin untergeordnete Rollen. Die **Diagnose** aller angiogenen Neoplasien kann nur histopathologisch erfolgen. **Differentialdiagnostisch** müssen alle Neoplasien und fremdkörperbedingten Granulome in Betracht gezogen werden, da eine genaue Diagnose mit dem unbewaffneten Auge nicht gestellt werden kann.




Abb. 1: Hämangioperizytom: (bis walnussgroße Knötchen)

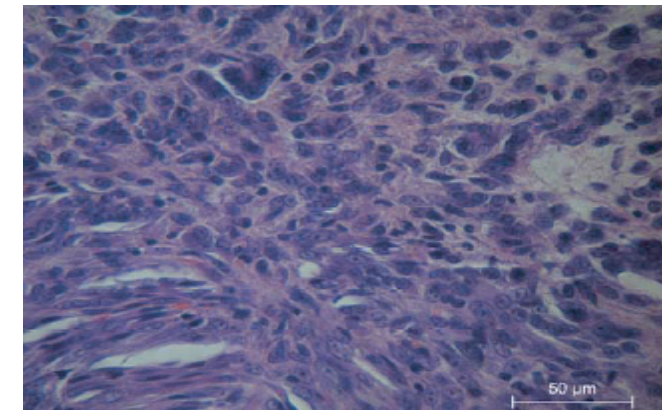


Abb. 2: Hämangiosarkom (Hund) HE

Dr. Th. Vissiennon, DVM
Fachtierarzt für Pathologie
Leipzig, Sept. 2010

Literatur: G. Michel (1977): Kompendium der Embryologie der Haustiere. VEB Gustav Fischer Verlag Jena. Furuya, Y., Uchida, K., Tateyama, S. (2006): A case of Glomus tumor in a dog. J.Vet.Med. Sci. 68 1339-1341; Jones et al. (1997): Veterinary pathology. Williams & Wilkins. McGavin, M.D. & Zachary, J.F. (2007) Pathologic basis of Veterinary Disease. Mosby Elsevier